Annexin A1 在胃癌中的表达及其与胃癌预后的关系

张珑涓[1], 李 斌[2], 谢 至[3], 陈连周[1], 黄晓卉[1], 苏 乔[1], 李 雯[1], 毕 颍[1*]
(1.中山大学附属第一医院外科实验室 广东 广州 510080;2. 中山大学附属第一医院病理科 广东 广州 510080;3. 广东省人民医院医学实验中心 广东 广州 510080)

摘 要:【目的】通过检测 Annexin A1 蛋白在胃癌原发灶和转移灶中表达,探讨 Annexin A1 表达的病理临床意义及对预后的影响。【方法】构建组织芯片包含胃癌原发灶及相应的转移灶 70 对、癌旁组织 30 例,应用免疫组化方法检测 Annexin A1 在胃癌组织芯片中的表达,结合病理临床资料及生存资料,分析 Annexin A1 表达与病理临床参数的相关性。【结果】Annexin A1 在癌旁组织中不表达,在胃癌原发灶中的阳性表达率为 4/70 (5.7%),淋巴结转移灶中的表达率为 17/70 (24.3%),差异有统计学意义($P < 0.05$)。淋巴结转移灶 ANXA1 的表达与 TNM 高分期相关($P < 0.05$)。Kaplan-Meier 分析显示淋巴结转移灶 ANXA1 表达阳性组患者生存时间较阴性组短,差异有统计学意义(P<0.05)。logistic 回归多因素分析 ANXA1 表达阳性是胃癌早期死亡的危险因素。【结论】Annexin A1 的表达与肿瘤的远处转移、胃癌患者的早期死亡密切相关。

关键词:胃癌; Annexin A1; 转移; 预后
中图分类号:R735.2 **文献标志码**:A **文章编号**:1672-3554(2011)02-0237-05

Relationship between Expression of Annexin A1 and Prognosis in Gastric Cancer

ZHANG Long-juan[1], LI Bin[2], XIE Zhi[3], CHEN Lian-zhou[1], HUANG Xiao-hui[1], SU Qiao[1], LI Wen[1], BI Jiong[1*]
(1.Laboratory of Surgery, The First Affiliated Hospital of Sun Yat-sen University;2. Department of Pathology, The First Affiliated Hospital of Sun Yat-sen University;3.Research Center, Guangdong Provincial People Hospital, Guangzhou 510080, China)

Abstract:【Objective】To detect Annexin A1 expression in primary gastric cancer and lymph node metastasis, and explore the association of Annexin A1 expression with clinicopathological features and the prognosis in gastric cancer.【Methods】Tissue microarray blocks, containing 70 pairs of primary gastric cancers and matched metastatic lymph nodes, and 30 cases of adjacent non-tumor gastric tissues were constructed. Expression of ANXA1 in these specimens was analyzed using immunohistochemistry.【Result】ANXA1 was negatively expressed in non-tumor gastric tissues. The positive expression of ANXA1 was detected in 4/70 (5.7%)of primary gastric cancers and 17/70(24.3%)of metastatic lymph nodes, respectively. The difference was statistically significant($P < 0.05$). Expression of ANXA1 in metastatic lymph nodes was correlated with advanced TNM stages ($P < 0.05$). In Kaplan-Meier analysis, the survival time was shorter in the patients with metastatic expression of ANXA1 than in those with negative ANXA1 expression ($P < 0.05$). In logistic regression, metastatic expression of ANXA1 is a risk factor associated with patient early death. 【Conclusion】 ANXA1 expression was significantly related with gastric cancer distant metastasis and patient early death.

Key words: gastric cancer; Annexin A1; metastasis; prognosis
[J SUN Yat-sen Univ(Med Sci),2011,32(2):237-241]

胃癌是消化系统最为常见的恶性肿瘤。据世界卫生组织癌控项目的统计,全球每年死于癌症的患者高达 700 万,其中死于胃癌的患者占了 70 万例。全球每年 934 000 新发病例,42%(近 40 万)的新发病例数在我国,胃癌在我国的患病率和死亡率均是世界平均水平的 2 倍多[1]。目前中晚期

收入日期:2010-08-06
基金项目:广东省自然科学基金 (9451008901002106);国家自然科学基金 (81072047)
作者简介:张珑涓,主管技师,主要从事消化道肿瘤研究,E-mail lpzm@yahoo.cn; * 通信作者:毕颍,副研究员,主要从事消化道肿瘤研究,E-mail bijiong2000@hotmail.com

胃癌的 5 年生存率仅约 20% ~ 5%,肿瘤的复发和转移是导致生存率下降的主要因素，因此对胃癌发生及转移机制的深入研究，对寻求新的诊断和治疗手段是至关重要。

Annexin A1(ANXA1)属于 Annexin 家族成员,具有钙依赖性的磷脂结合功能，参与糖皮质激素调节的炎症反应、细胞的增殖、分化、凋亡和信号转导。大量的研究显示 ANXA1 与肿瘤的发生发展和转移有关。在不同的肿瘤中 ANXA1 的表达有较大的差异。ANXA1 在胰腺癌、肝癌、头颈肿瘤中高表达[2-4],但在食道癌、前列腺癌中下调[5-6]。同样在体外实验中,ANXA1 对肿瘤细胞系亦有不同的影响。ANXA1 抑制喉癌 Hep-2 细胞的生长而促进结直肠癌细胞的生长和转移[7-8]。近年有报道 ANXA1 在肺癌和肝癌淋巴结转移灶较原发灶呈现高表达,显示 ANXA1 与肿瘤的转移相关[3,9]。然而在胃癌中,ANXA1 的表达与肿瘤的浸润与转移的关系仍不确定,有人认为 ANXA1 的表达与转移呈正相关[10],也有人认为呈负相关[11]。本研究应用免疫组化分析 ANXA1 在胃癌原发灶及相应的淋巴结转移灶的表达,评价 ANXA1 表达的临床病理、预后的意义,探讨 ANXA1 对胃癌发生发展的作用。

1 材料与方法

1.1 标本收集

收集中山大学附属第一医院 1997 年至 2003 年胃癌术后样本 172 例，首先以公认的影响预后的临床病理参数如 TMN 分期等进行 Kaplan-Meier 分析,结果显示这些指标对预后有显著的影响,排除出现病例选择偏倚的问题[12],在此基础上我们选择同时有原发灶与转移灶组织样本病例 70 例,包括男性 59 例,女性 11 例,年龄 19 ~ 84,平均 56 岁，年龄中位数 56.5 岁。术后 5 氟尿嘧啶、丝裂霉素、阿霉素联合化疗。按照世界卫生组织及日本胃癌协会推荐的组织学分类标准进行病理学分类,TNM分期依照抗癌联盟推荐 2002 年标准进行。患者平均随访时间 34.1(5.3 ~ 101)月,出院病人以电话和信件方式随访，术后一年每 3 个月随访一次，术后一年以上每半年随访一次，结束时有 10 位患者存活。

1.2 实验方法

组织芯片的构建：根据 HE 切片选取存档组织蜡块。组织芯片包含原发肿瘤及相应的淋巴转移灶共 70 例,癌旁组织 30 例。应用组织芯片构建仪(Beecher Instruments, Silver Spring, MD)在一个新的空白蜡块(45 mm × 20 mm)中穿孔(直径 0.6 mm)，根据 HE 切片确定具有代表性的病变部位(癌旁、癌和淋巴结转移灶),分别穿取蜡块中不同部位的 2 份组织,准确放入空白蜡块的小孔内。将组织芯片蜡块进行连续切片,厚度为 4 μm。

免疫组化:组织切片经脱蜡、水化后,用柠檬酸缓冲液(pH = 6.0)微波热修复抗原 5 min。30 g/L 过氧化氢封闭内源性的过氧化物酶，山羊血清封闭非特异性反应。一抗为小鼠抗人 ANXA1 单克隆抗体(美国 BD Transduction Lab, San Jose, CA)浓度为 1∶100, 4 ℃过夜。 EnVision 免疫组化试剂盒购自丹麦 Dako 公司。免疫组化技术采用 EnVision 二步法,PBS 替代一抗作阴性对照。参照文献[13]对染色结果进行判断,以 5%以上细胞胞浆染色为阳性。

1.3 统计学方法

SPSS 13.0 软件作统计分析。ANXA1 表达与临床病理参数的相关性采用卡方检验和 Fish 精确检验。单因素生存分析采用 Kaplan-Meier 分析。胃癌早期死亡多因素分析用 Logistic 回归。

2 结 果

2.1 ANXA1 在胃癌的表达

ANXA1 在癌旁的腺上皮没有表达。有 4 例胃癌原发灶癌细胞浆中有 ANXA1 阳性表达(5.7%),17 例淋巴结转移灶中存在 ANXA1 阳性表达(24.3%),差异有统计学意义($\chi^2 = 9.44$, $P = 0.002$,图 1)。

2.2 淋巴结转移灶中 ANXA1 的表达与胃癌临床病理特征的关系

ANXA1 在淋巴结转移灶中的表达与患者年龄、性别、组织学类型无关($P > 0.05$)。与肿瘤的分期有关,特别在Ⅳ期淋巴结转移灶有 48%的表达,($P < 0.001$,表 1)。

2.3 ANXA1 表达对胃癌预后的影响

转移灶中存在 ANXA1 表达组平均生存时间为 11.4 月，中位数 11.9 月,ANXA1 表达阴性组平均生存时间 41.2 月,中位数为 41.6 月,经 Kaplan-Meier 单因素生存分析两组之间有统计学差异(P

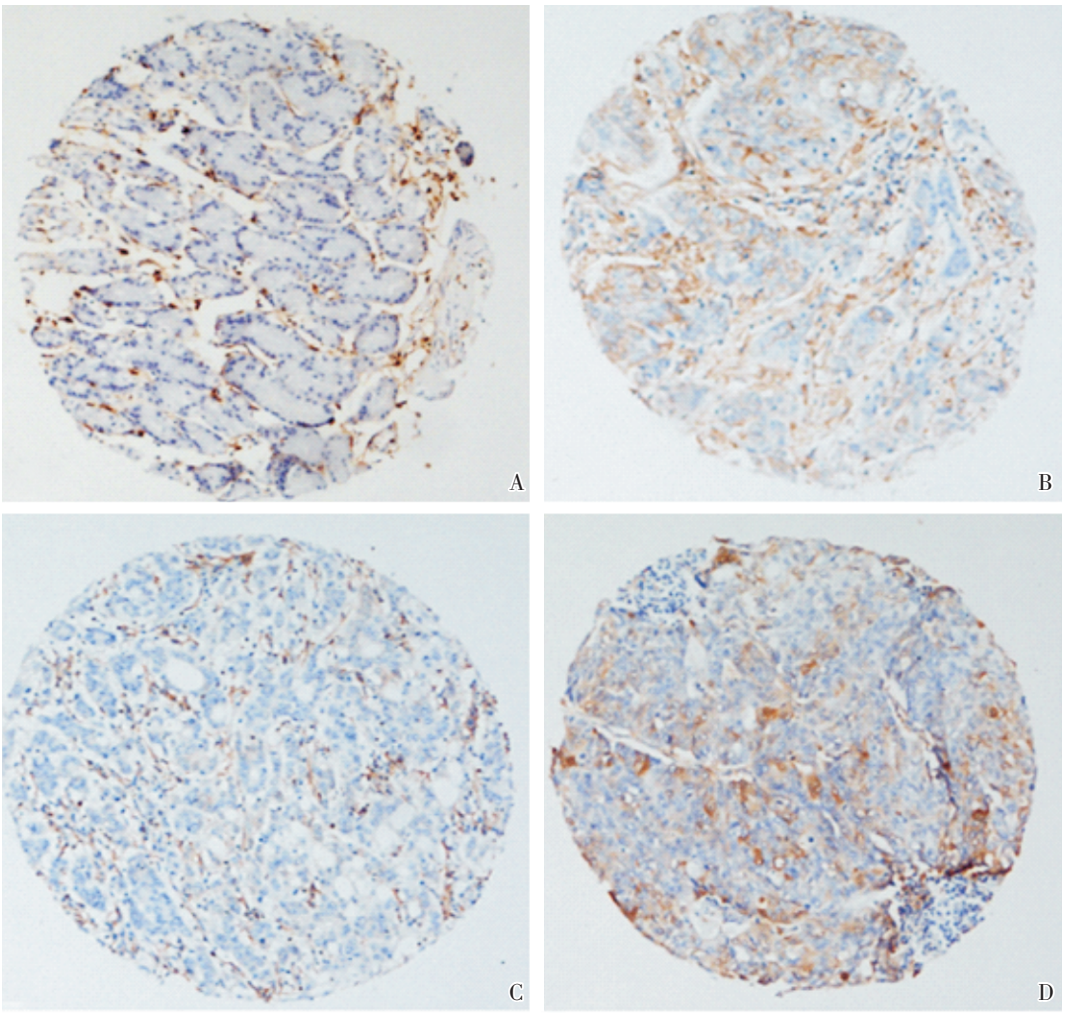

图 1　Annexin-1 在胃癌原发灶、淋巴结转移灶、癌旁粘膜组织中的表达

Fig.1　Expression of Annexin-1 in non-neoplastic mucosa specimens, primary gastric cancers and metastatic lymph nodes

A: Negative expression of Annexin-1 in normal gastric mucosa, B: overexpression of Annexin-1 in a primary gastric cancer specimen, C and D: In one gastric cancer case, higher expression of Annexin-1 in metastasis (D)compared with its matched primary carcinoma lesion (C) immunohistochemistry (× 100)

< 0.001,图 2)。应用 Logistic 回归分析多因素对胃癌早期死亡(≤24 月)的影响,ANXA1 表达阳性是引起胃癌早期死亡的危险因素(表 2)。

3　讨　论

Annexin 家族属钙和磷脂结合蛋白, C 末端为钙和磷酯结合部位,N 末端的长度和序列差别较大, 因此家组成员的功能亦有较大差异。ANXA1 最初发现为磷脂酶 A2 抑制剂,参与凋亡。ANXA1 是 EGFR 的下游分子, 同时是糖皮质激素的调节分子,与糖皮质激素抑制细胞增殖、调节细胞迁移有关[14]。以往的研究显示 ANXA1 在胰腺癌、乳腺癌、肝癌、胶质瘤上调,在食管鳞状细胞癌、前列腺癌中下调,由此可见 ANXA1 对肿瘤的影响与组织的特异性相关。ANXA1 高表达也是影响食道癌、膀胱癌患者生存的独立性风险因素[14-15]。ANXA1 上调与肾细胞癌的高分期和较差的预后有关[16]。在本研究中我们检测了 ANXA1 在胃癌原发灶和转移灶的表达,我们发现 ANXA1 在淋巴结转移灶中的表达高于原发灶, 尤其在Ⅳ期淋巴结转移灶中高达 48%的阳性表达,结果高度提示 ANXA1 与肿瘤的远处转移相关。进一步的分析显示 ANXA1 高表达是影响胃癌患者的存活重要因素。我们进行了包括 ANXA1 表达在内的临床病理参数的多因素分析,结果显示 ANXA1 表达是胃癌患者 2 年内死亡的高风险因素, 由于本组病例大部分为 IIIb-IV 期病,因此 TMN 分期的影响并不显著。

表 1 Annexin-1 在胃癌淋巴结转移灶中高表达的临床意义

Table 1 Clinical significance of Annexin-1 overexpression in metastatic lymph nodes in gastric cancers

Clinicopathological Features	Overexpression of Annexin-1(%)	*P*
Total Cases	17/70(24.3)	
Age		
≤ 56 (year)	7/29(24.1)	0.981
> 56 (year)	10/41(24.3.)	
Sex		
Male	15/59(25.4)	0.721
Female	2/11(18.2)	
Histological type		
Adenocarcinoma	14/56(25)	0.474
Mucinous adenocarcinoma	3/8 (37.5.0)	
Signet ring cell carcinoma	0/6(0)	
TMN stage		
Ⅱ	0/5(0)	< 0.001
Ⅲa	1/12(8.3)	
Ⅲb	4/28(14.3)	
Ⅳ	12/25(48)	

表 2 Logistic 回归分析胃癌早期死亡的危险因素

Table2 Logistic regression analysis of risk facts in gastric cancer early death

Variable	HR	95% CI	*P*
Age(≤ 56 vs > 56 years)	0.585	0.168 ~ 2.042	0.401
Sex(Male/ Female)	0.267	0.056 ~ 1.277	0.098
Histological type	0.106	0.12 ~ 0.923	0.42
TMN stage	1.739	0.41 ~ 7.377	0.453
Annexin-1 expression	1.711	1.069 ~ 2.738	0.025

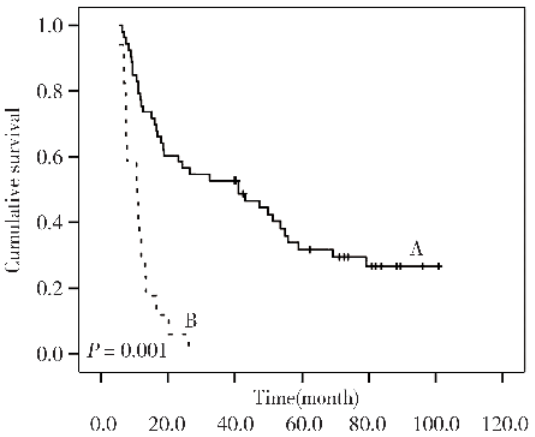

图 2 Kaplan-Meier 生存分析

Fig.2 Kaplan-Meier survival analysis of Annexin-1 expression in total patients

A: Annexin-1 negative expression (n = 53); B: Annexin-1 positive expression (n = 17)

肿瘤的转移及对化疗药物的不敏感影响了胃癌患者长期生存。ANXA1 表达与肺鳞状细胞癌的转移相关[17]。最近在高转移性的结直肠癌细胞系中发现 ANXA1 mRNA 和蛋白的高达[7]。现有的研究表明 ANXA1 参与了肿瘤的转移,其机制可能与 ANXA1 和促炎症的蛋白如 cPLA2 、S100A11 或膜受体蛋白 FPR 相互作用相关[18-20]。S100 家族蛋白调节与细胞黏附有关的 E-cadherin 分子的表达,ANXA1-S100 的作用可促使肿瘤的浸润。另外 EGFR 磷酸化 ANXA1 并活化 FPR,FPR 受体与胶质瘤细胞的增殖和侵袭有关,FPR-ANXA1 的作用促进结肠癌细胞系 SKCO-15 的浸润。上调的 ANXA1 蛋白可通过自分泌或旁分泌活化 FPR。FPR-ANXA1 信号通路在肿瘤的浸润和转移机制中有重要的意义。

对阿霉素、丝裂霉素、长春新碱及聚乙二醇脂质体盐酸多柔比星耐药的乳腺癌细胞系已检测到 ANXA1 的高表达[21]。最近通过蛋白质组学研究发现对多种药物耐受的白血病细胞系 K562 出现 ANXA1 的表达显著升高[22]。ANXA1 在肿瘤药物耐受中的机制尚不清楚。用氚 3 标记的阿霉素作用 ANXA1 转染的肿瘤细胞, 未发现药物的转运[23]。ANXA1 通过钙依赖的磷脂结合促进胞膜小泡的聚集, 该功能增强了小泡的聚集及包含化疗药物小泡的胞外分泌功能。与不耐药的细胞系相比,耐药的细胞系中有较多的小泡聚集[24]。在另一方面 ANXA1 是应激蛋白质,在应激和细胞毒性剂刺激下能保护细胞[25]。进一步的研究需探明与 ANXA1 作用的分子,这将有利于阐明 ANXA1 诱导耐药的分子机制。

参考文献:

[1] Yang L. Incidence and mortality of gastric cancer in China [J]. World J Gastroenterol, 2006,12(8):17-20.

[2] Bai XF, Ni XG, Zhao P, et al. Overexpression of annexin 1 in pancreatic cancer and its clinical significance [J]. World J Gastroenterol, 2004, 10(10): 1466-1470.

[3] Masaki T, Tokuda M, Ohnishi M, et al. Enhanced expression of the protein kinase substrate annexin in human hepatocellular carcinoma [J]. Hepatology, 1996, 24(1): 72-81.

[4] Wu W, Tang X, Hu W, et al. Identification and validation of metastasis-associated proteins in head and

neck cancer cell lines by two-dimensional electrophoresis and mass spectrometry [J]. Clin Exp Metastasis, 2002,19(4):319-326.

[5] Luo A, Kong J, Hu G, et al. Discovery of Ca^{2+}-relevant and differentiation-associated genes downregulated in esophageal squamous cell carcinoma using cDNA microarray [J]. Oncogene, 2004,23(6):1291-1299.

[6] Kang JS, Calvo BF, Maygarden SJ, et al. Dysregulation of annexin I protein expression in high-grade prostatic intraepithelial neoplasia and prostate cancer [J]. Clin Cancer Res, 2002,8(1):117-123.

[7] Silistino-Souza R, Rodrigues-Lisoni FC, Cury PM, et al. Annexin 1: differential expression in tumor and mast cells in human larynx cancer [J]. Int J Cancer, 2007, 120(12):2582-2589.

[8] Liang L, Qu L, Ding Y. Protein and mRNA characterization in human colorectal carcinoma cell lines with different metastatic potentials [J]. Cancer Invest, 2007,25(6):427-434.

[9] Brichory FM, Misek DE, Yim AM, et al. An immune response manifested by the common occurrence of annexins Ⅰ and Ⅱ autoantibodies and high circulating levels of IL-6 in lung cancer [J]. Proc Natl Acad Sci U S A, 2001,98(17):9824-9829.

[10] Hippo Y, Yashiro M, Ishii M, et al. Differential gene expression profiles of scirrhous gastric cancer cells with high metastatic potential to peritoneum or lymph nodes [J]. Cancer Res, 2001,61(3):889-895.

[11] Yu G, Wang J, Chen Y, et al. Tissue microarray analysis reveals strong clinical evidence for a close association between loss of annexin A1 expression and nodal metastasis in gastric cancer [J]. Clin Exp Metastasis, 2008,25(7):695-702.

[12] Bi J, Lau SH, Lv ZL, et al. Overexpression of YKL-40 is an independent prognostic marker in gastric cancer [J]. Hum Pathol, 2009,40(12):1790-1797.

[13] Cao Y, Li Y, Edelweiss M, et al. Loss of annexin A1 expression in breast cancer progression [J]. Appl Immunohistochem Mol Morphol, 2008,16(6):530-534.

[14] Wang KL, Wu TT, Resetkova E, et al. Expression of annexin A1 in esophageal and esophagogastric junction adenocarcinomas:association with poor outcome [J]. Clin Cancer Res, 2006,12(15):4598-4604.

[15] Li CF, Shen KH, Huang LC, et al. Annexin-I overexpression is associated with tumour progression and independently predicts inferior disease-specific and metastasis-free survival in urinary bladder urothelial carcinoma [J]. Pathology, 2010,42(1):43-49.

[16] Zimmermann U, Woenckhaus C, Teller S, et al. Expression of annexin AI in conventional renal cell carcinoma (CRCC) correlates with tumour stage, Fuhrman grade, amount of eosinophilic cells and clinical outcome [J]. Histol Histopathol, 2007,22(5):527-534.

[17] Nan Y, Yang S, Tian Y, et al. Analysis of the expression protein profiles of lung squamous carcinoma cell using shot-gun proteomics strategy [J]. Med Oncol, 2009,26(2):215-221.

[18] Sakaguchi M, Murata H, Sonegawa H, et al. Truncation of annexin A1 is a regulatory lever for linking epidermal growth factor signaling with cytosolic phospholipase A2 in normal and malignant squamous epithelial cells [J]. J Biol Chem, 2007, 282(49):35679-35686.

[19] Rescher U, Danielczyk A, Markoff A,et al. Functional activation of the formyl peptide receptor by a new endogenous ligand in human lung A549 cells [J]. J Immunol, 2002,169(3):1500-1504.

[20] Walther A, Riehemann K, Gerke V. A novel ligand of the formyl peptide receptor: annexin I regulates neutrophil extravasation by interacting with the FPR [J]. Mol Cell, 2000,5(5):831-840.

[21] Wang Y, Serfass L, Roy M O, et al. Annexin-I expression modulates drug resistance in tumor cells [J]. Biochem Biophys Res Commun, 2004,314 (2):565-570.

[22] Zhu F, Wang Y, Zeng S, et al. Involvement of annexin A1 in multidrug resistance of K562/ADR cells identified by the proteomic study [J]. OMICS, 2009,13 (6): 467-476.

[23] Meers P, Mealy T, Pavlotsky N, et al. Annexin I-mediated vesicular aggregation: mechanism and role in human neutrophils [J]. Biochemistry, 1992,31(28): 6372-6382.

[24] Abbaszadegan MR, Cress AE, Futscher BW, et al. Evidence for cytoplasmic P-glycoprotein location associated with increased multidrug resistance and resistance to chemosensitizers [J]. Cancer Res, 1996, 56(23):5435-5442

[25] Rhee HJ, Kim GY, Huh JW, et al. Evidence for cytoplasmic P-glycoprotein location associated with increased multidrug resistance and resistance to chemosensitizers [J]. Cancer Res, 1996,56 (23): 5435-5442.

(编辑　王晓鹰)